

牛結節疹之病理診斷

- 鑑別診斷篇



行政院農業委員會

家畜衛生試驗所

AHRI

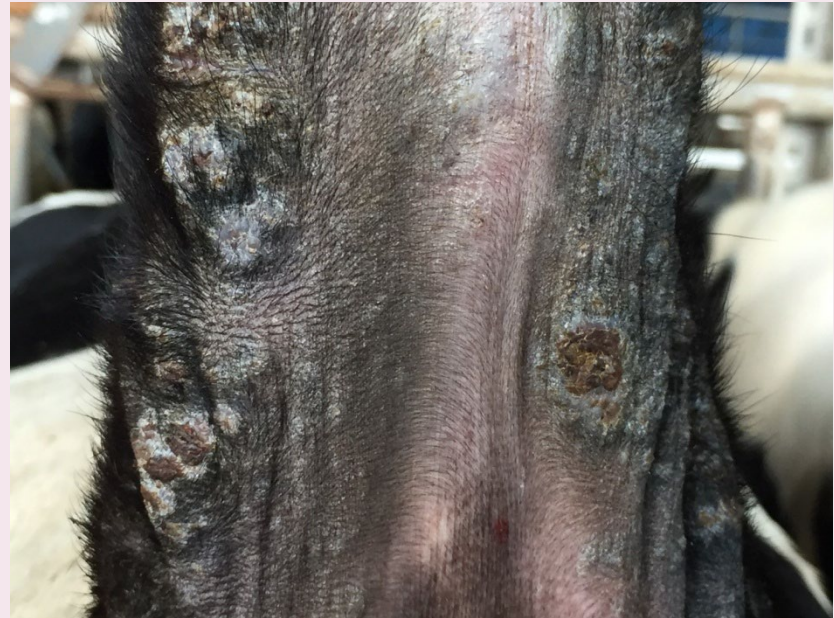ANIMAL HEALTH RESEARCH INSTITUTE, COUNCIL OF AGRICULTURE, EXECUTIVE YUAN



病例1

臨床外觀檢查

- 臺灣中部地區某牛場
- 1-2歲齡女牛，發生率為2/105 (1.9%)，死亡率為0%。
- 頭頸、軀幹、尾根皮膚出現多發丘疹(直徑多小於0.5公分)，尾根部病灶形成痂皮。

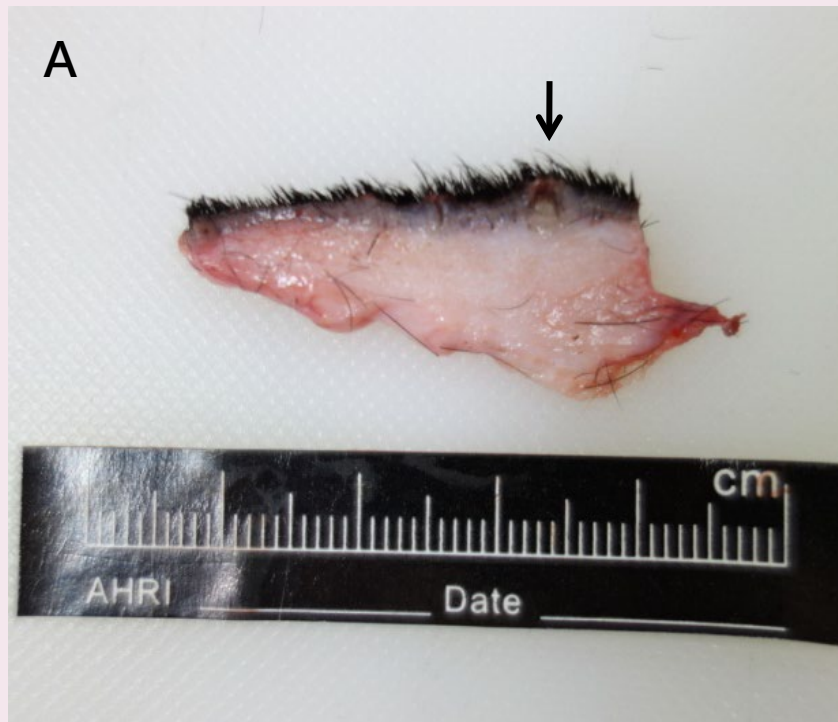


病例1

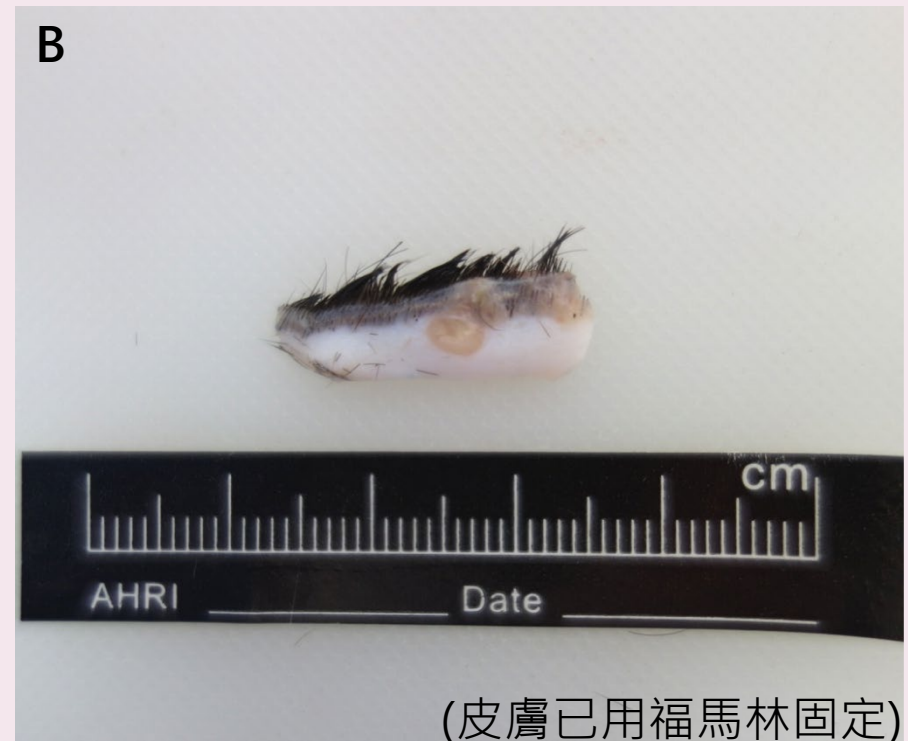皮膚檢體肉眼照片



圖A：表皮可見直徑0.3-0.5公分之丘疹，切面有黃褐色膿樣物質。



圖B：表皮不規則增厚，病灶由表皮延伸至真皮，切面呈黃白色。





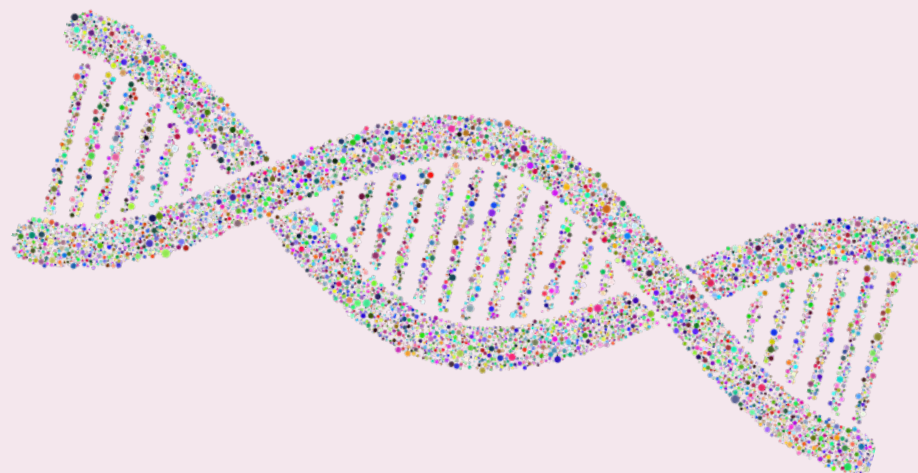病例1

病毒核酸檢測



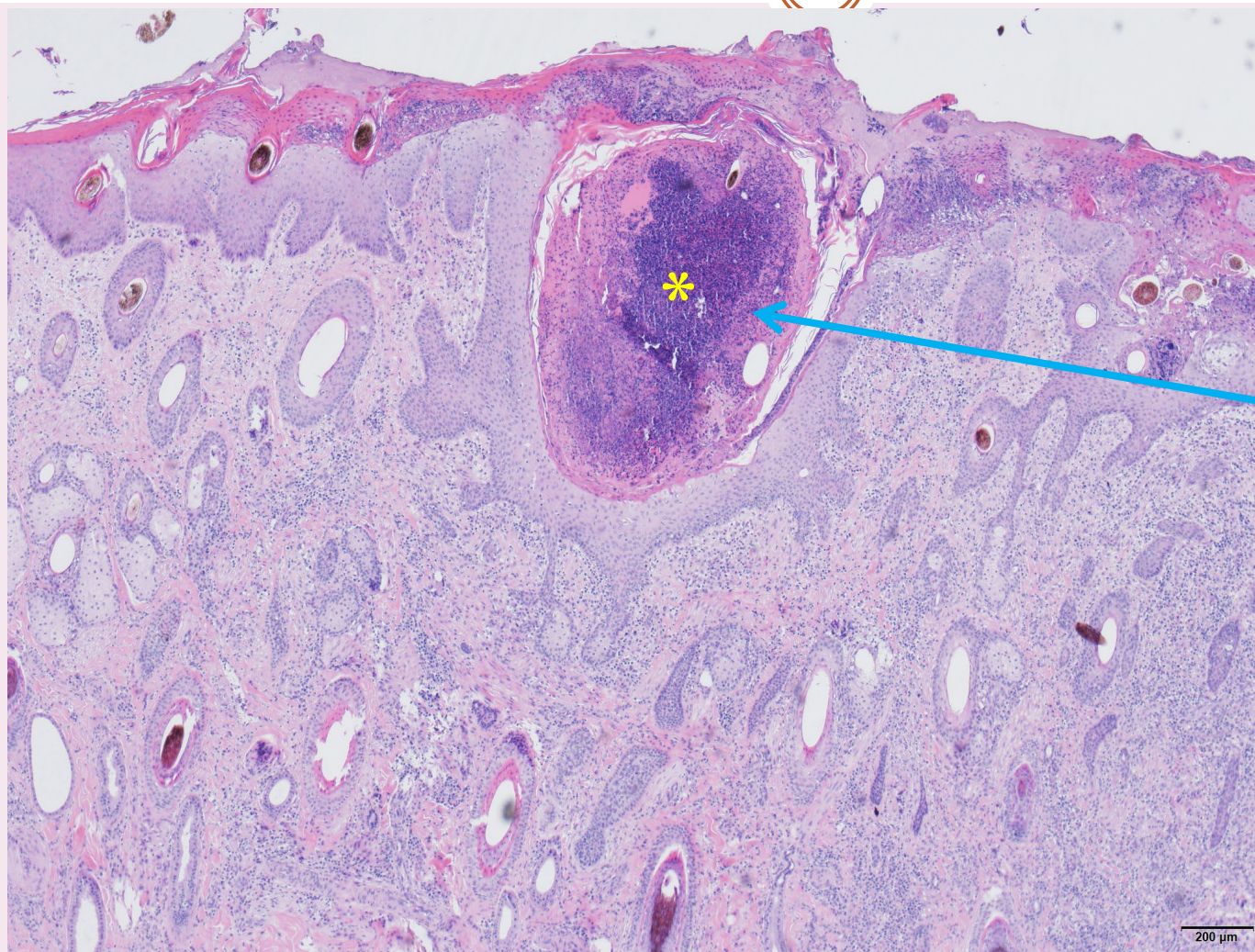
皮膚檢體

- 牛結節疹病毒(*lumpy skin disease virus*)之qPCR檢測：陰性
- 第二型牛疱疹病毒(*Bovine herpesvirus 2*)之PCR檢測：陰性



病例1

皮膚組織病理學檢查(H&E)



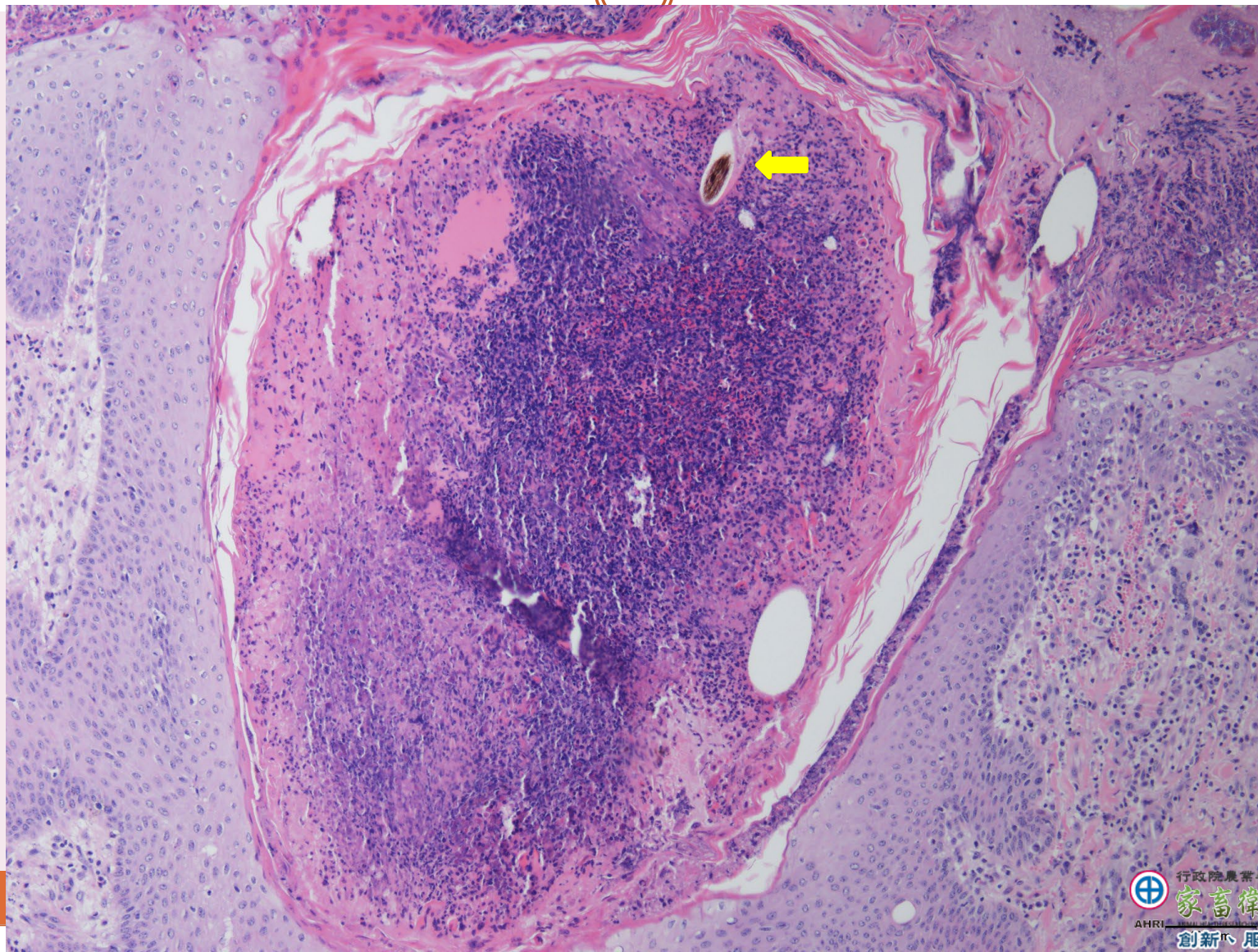
表皮層細胞壞死
及纖維素性滲出
物附著

毛囊腫大及毛
囊腔內蓄積大
量壞死細胞(*)

真皮層顯著炎
症細胞浸潤

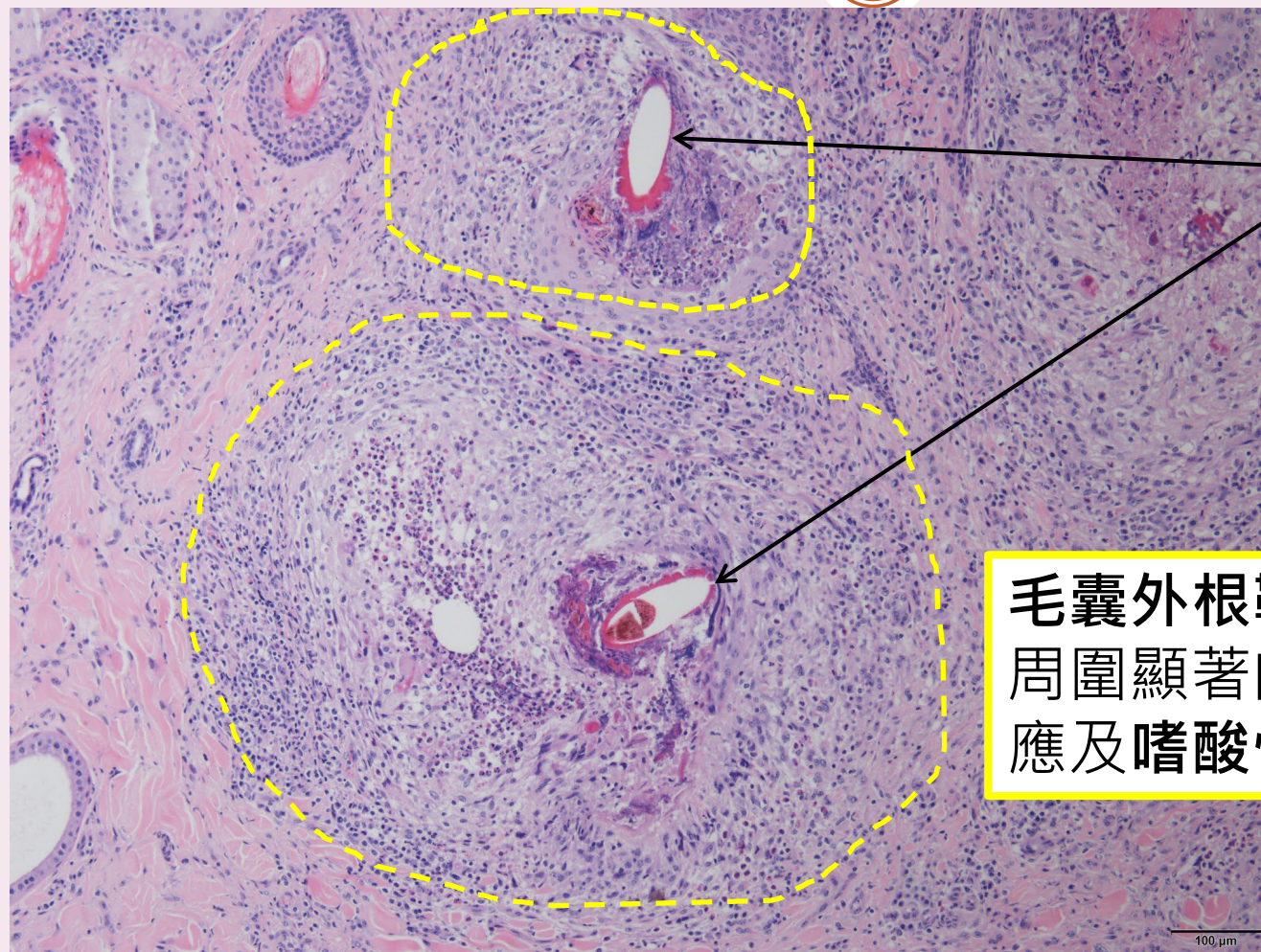
病例1

皮膚組織病理學檢查(H&E)



病例1

皮膚組織病理學檢查(H&E)



毛囊內根鞘

毛囊外根鞘角質細胞壞死，
周圍顯著肉芽腫性炎症反應
及嗜酸性球浸潤。



行政院農業委員會

家畜衛生試驗所

AHRI

ANIMAL HEALTH RESEARCH INSTITUTE, COUNCIL OF AGRICULTURE, TAIWAN

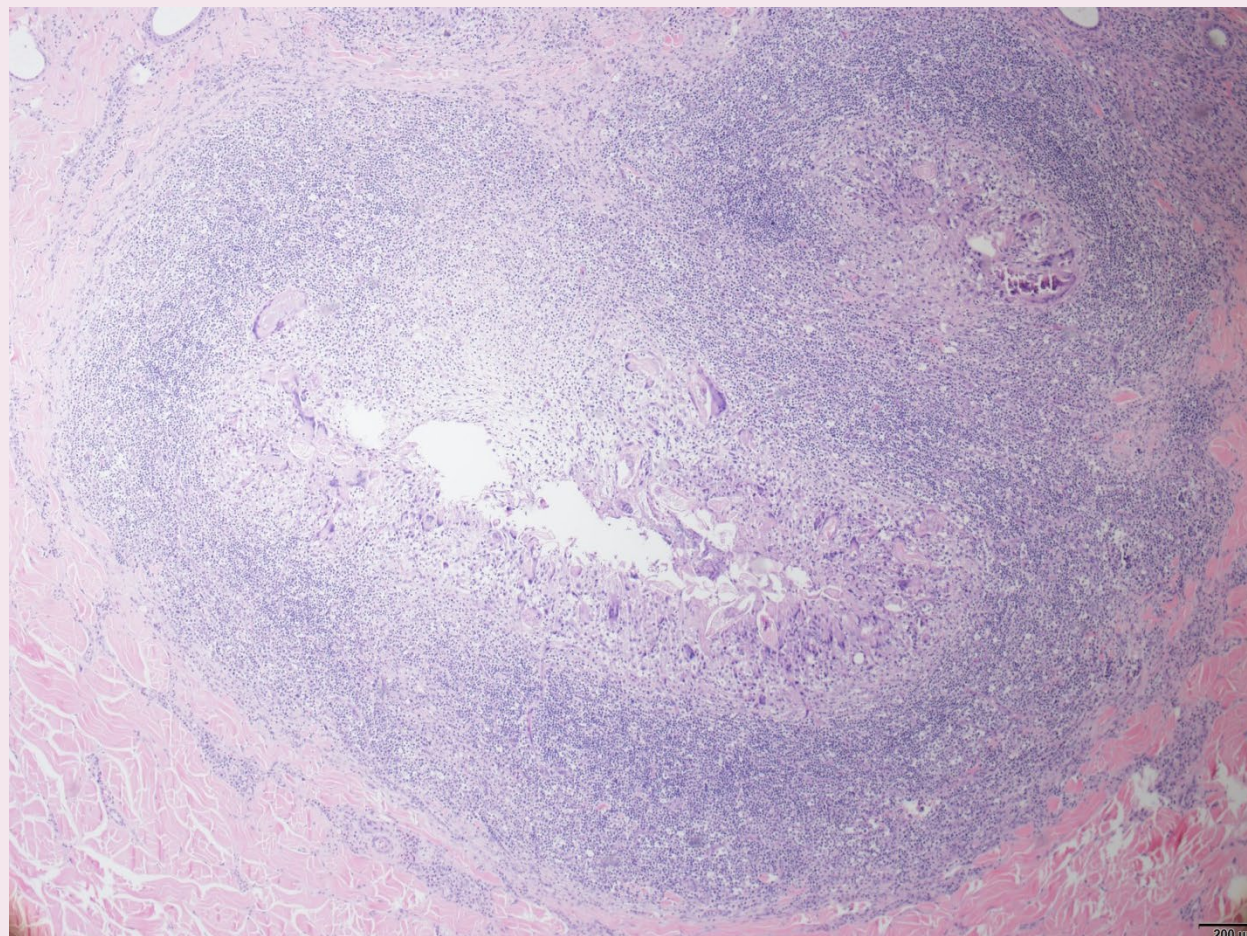
創新、服務、生命守護

病例1

皮膚組織病理學檢查(H&E)



真皮部可見一無顯著包被之大型肉芽腫病灶。對應部位標示如下圖紅框。



行政院農業委員會

家畜衛生試驗所

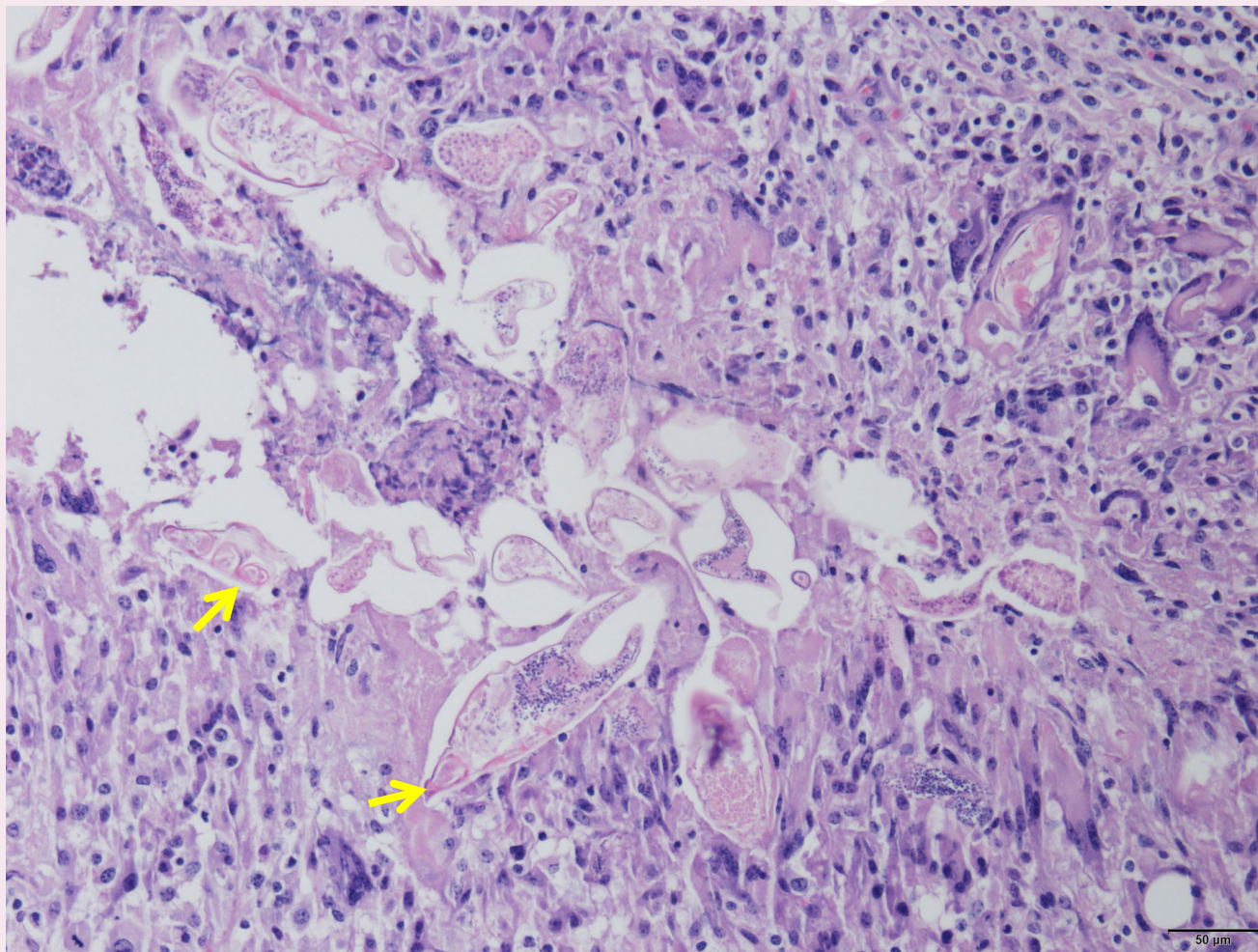
AHRI

ANIMAL HEALTH RESEARCH INSTITUTE, COUNCIL OF AGRICULTURE, TAIWAN

創新、服務、生命守護

病例1

皮膚組織病理學檢查(H&E)



蟲體周圍大量
多核巨噬細胞
包圍

肉芽腫中心之蟲體
形狀呈不規則紡錘
型，具外骨骼及體
腔內多個嗜鹼性球
狀小體，並可見關
節附肢(jointed
appendages)。
(箭頭所示)



行政院農業委員會

家畜衛生試驗所

AHRI

ANIMAL HEALTH RESEARCH INSTITUTE, COUNCIL OF AGRICULTURE, EXECUTIVE YUAN

創新、服務、生命守護

病例1

病理形態學及病因學診斷



- 皮膚：皮膚炎及癬瘡病，化膿肉芽腫性及嗜酸球性，多發局部性，慢性進行性，嚴重，伴隨病灶區內毛囊蟲(Demodex spp.)

病因學

毛囊壁破裂、炎症細胞由毛囊腔釋出並浸潤周圍真皮組織

- Skin : dermatitis and furunculosis, pyogranulomatous and eosinophilic, multifocal, chronic-active, severe with intralesional demodex mites



行政院農業委員會

家畜衛生試驗所

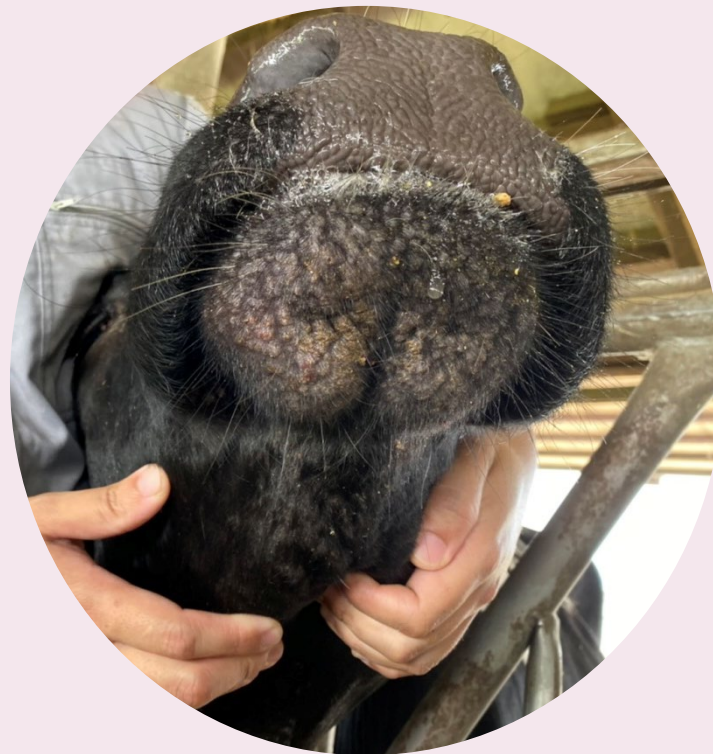ANIMAL HEALTH RESEARCH INSTITUTE, COUNCIL OF AGRICULTURE, TAIPEI, REPUBLIC OF CHINA

創新、服務、生命守護

病例2

臨床外觀檢查

- 臺灣南部地區某牛場
- 10-17月齡乳牛，同欄86頭中22頭出現病變(發生率25.6%)，死亡率為0%。
- 頸背部、下頷及鼻鏡上方皮膚有0.2-0.5公分之丘疹。病灶處毛髮較稀疏、表皮不規則增厚。



行政院農業委員會

家畜衛生試驗所

AHRI

ANIMAL HEALTH RESEARCH INSTITUTE, COUNCIL OF AGRICULTURE, EXECUTIVE YUAN

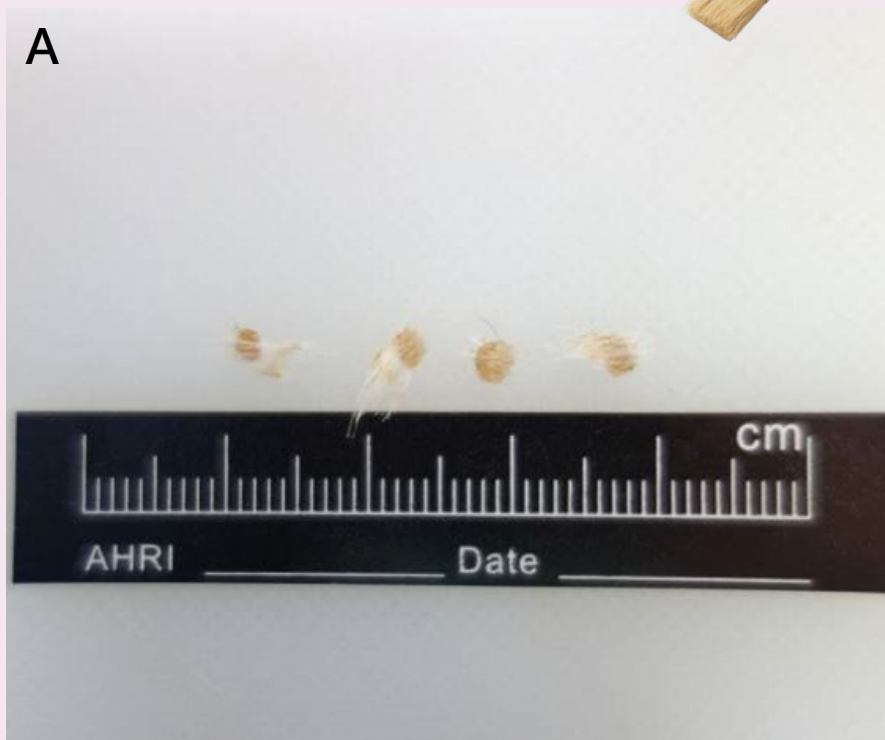
創新、服務、生命守護

照片由臺南市動物防疫保護處提供

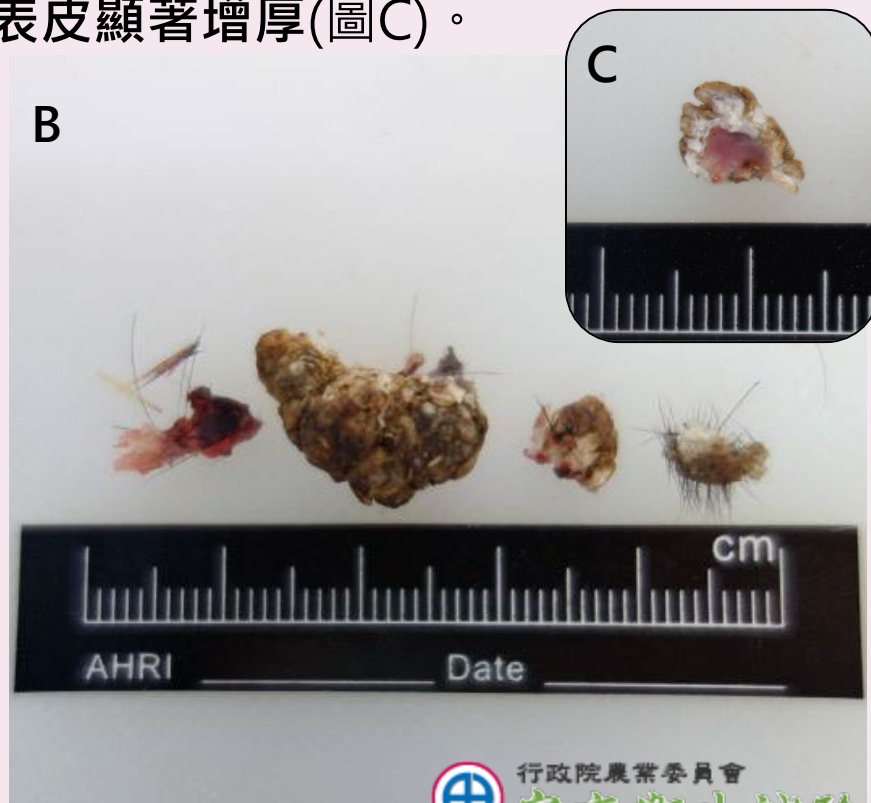病例2

皮膚檢體肉眼照片

圖A：皮膚檢體呈淺黃色，直徑約0.2-0.3公分，毛髮糾結呈油漆刷狀 (paint brush appearance)。



圖B：皮膚檢體呈鮮紅色至深褐色乳突樣，表面覆蓋堅硬痂皮，大小約為0.4 x 0.8公分-1 x 1.6公分，切面可見表皮顯著增厚(圖C)。



註：圖A、圖B檢體取自不同隻牛



行政院農業委員會

家畜衛生試驗所

ANIMAL HEALTH RESEARCH INSTITUTE, COUNCIL OF AGRICULTURE, TAIPEI, REPUBLIC OF CHINA

創新、服務、生命守護

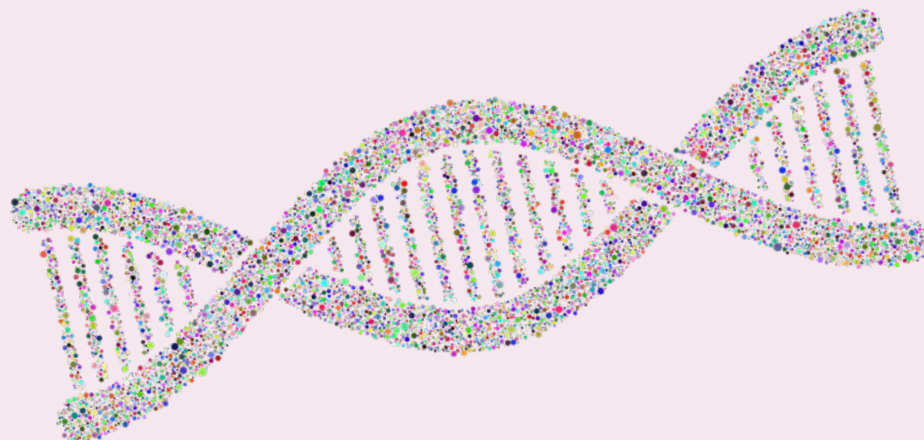
病例2

病毒核酸檢測



皮膚檢體

- 牛結節疹病毒(*lumpy skin disease virus*)之qPCR檢測：陰性
- 第二型牛疱疹病毒(*Bovine herpesvirus 2*)之PCR檢測：陰性



AHRI

行政院農業委員會

家畜衛生試驗所

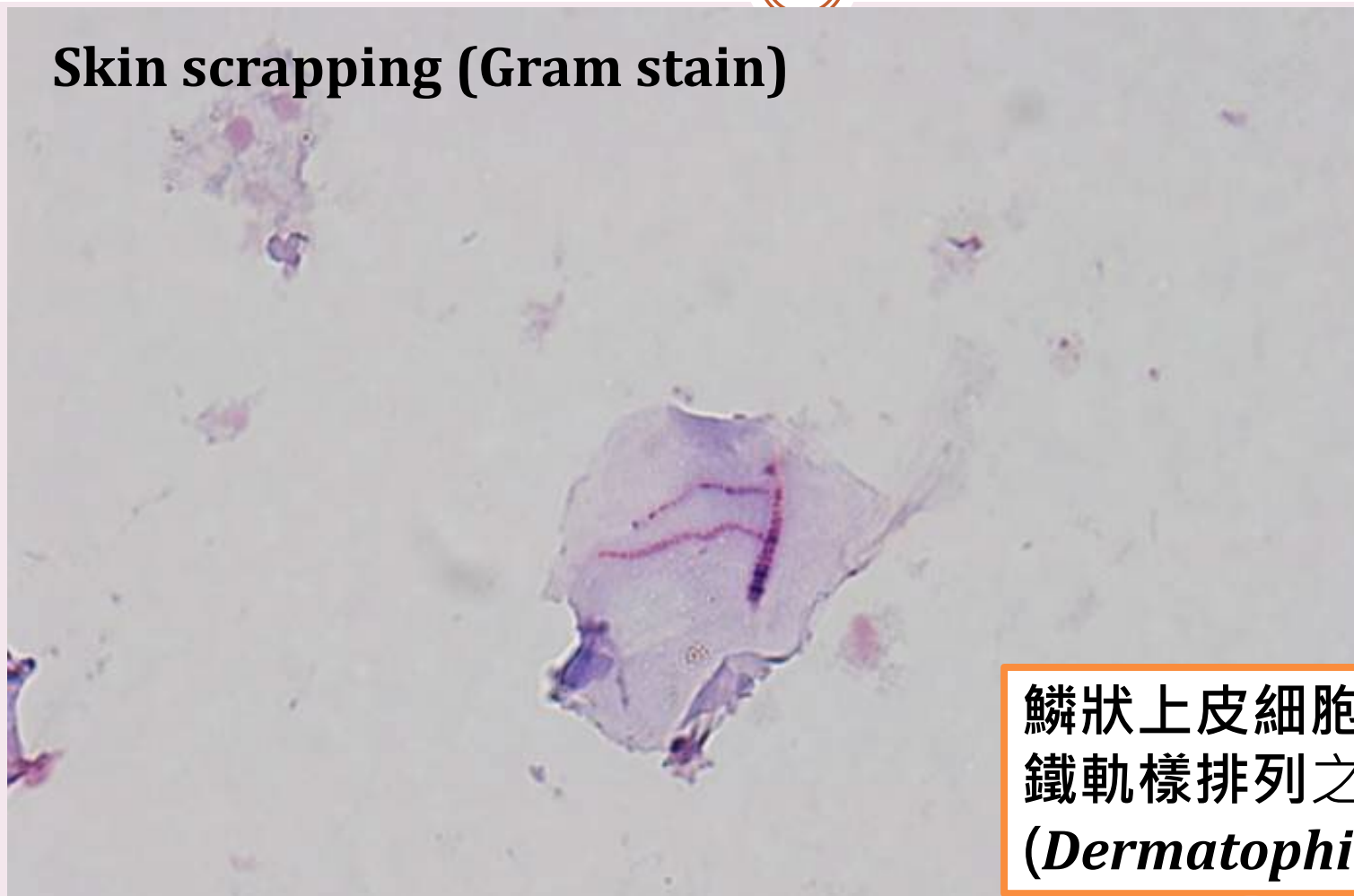
ANIMAL HEALTH RESEARCH INSTITUTE, COUNCIL OF AGRICULTURE, TAIPEI, REPUBLIC OF CHINA

創新、服務、生命守護

病例2

皮膚刮取物直接鏡檢

Skin scrapping (Gram stain)



鱗狀上皮細胞內可見
鐵軌樣排列之嗜皮菌
(*Dermatophilus* spp.)



行政院農業委員會

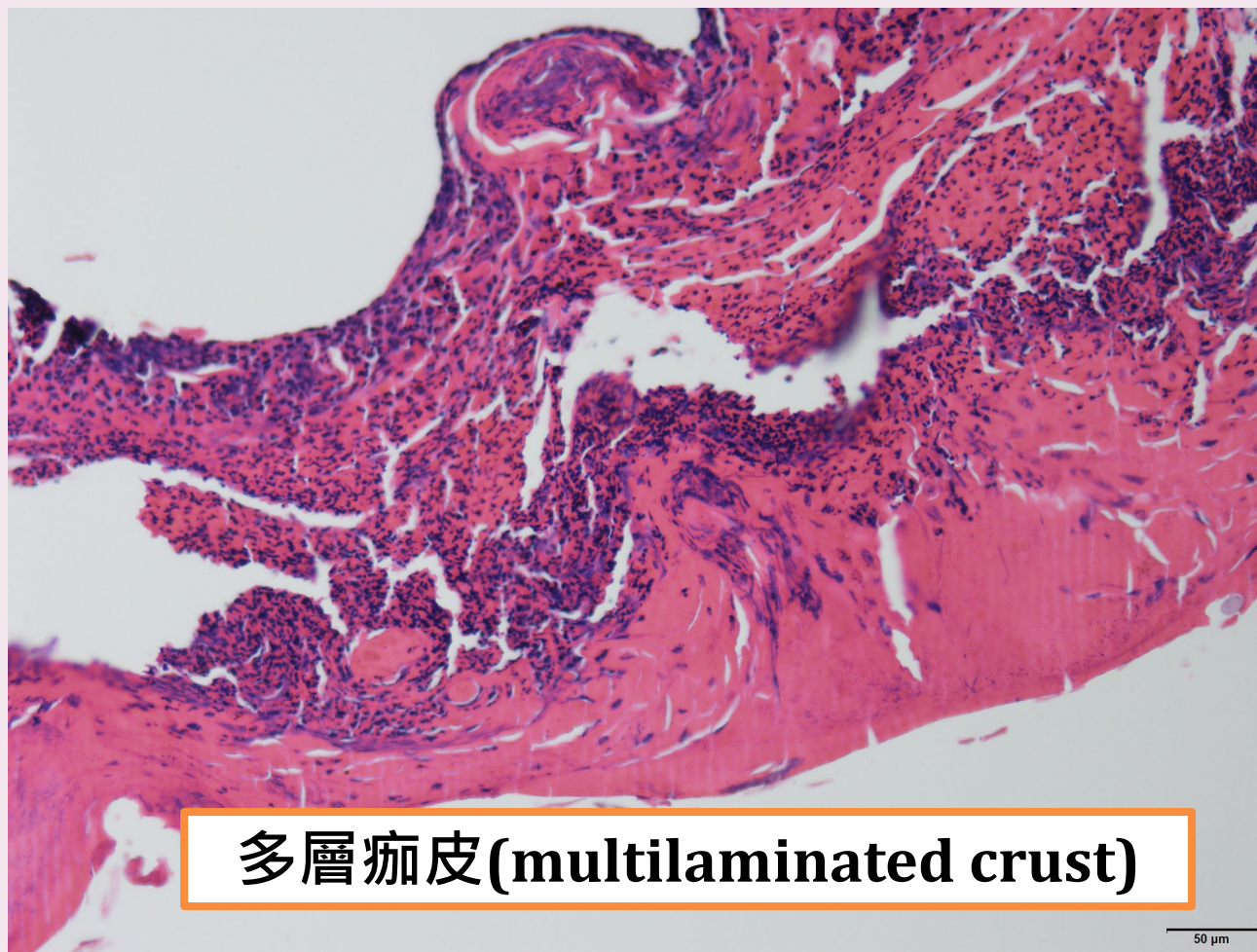
家畜衛生試驗所

AHRI ANIMAL HEALTH RESEARCH INSTITUTE, COUNCIL OF AGRICULTURE, TAIPEI, REPUBLIC OF CHINA

— 創新、服務、生命守護 —

病例2

皮膚組織病理學檢查(H&E)



多層痂皮(multilaminated crust)

50 μm

- 角化或角化不全之鱗狀上皮細胞
- 壞死角質細胞碎屑
- 退行性嗜中性球



行政院農業委員會

家畜衛生試驗所

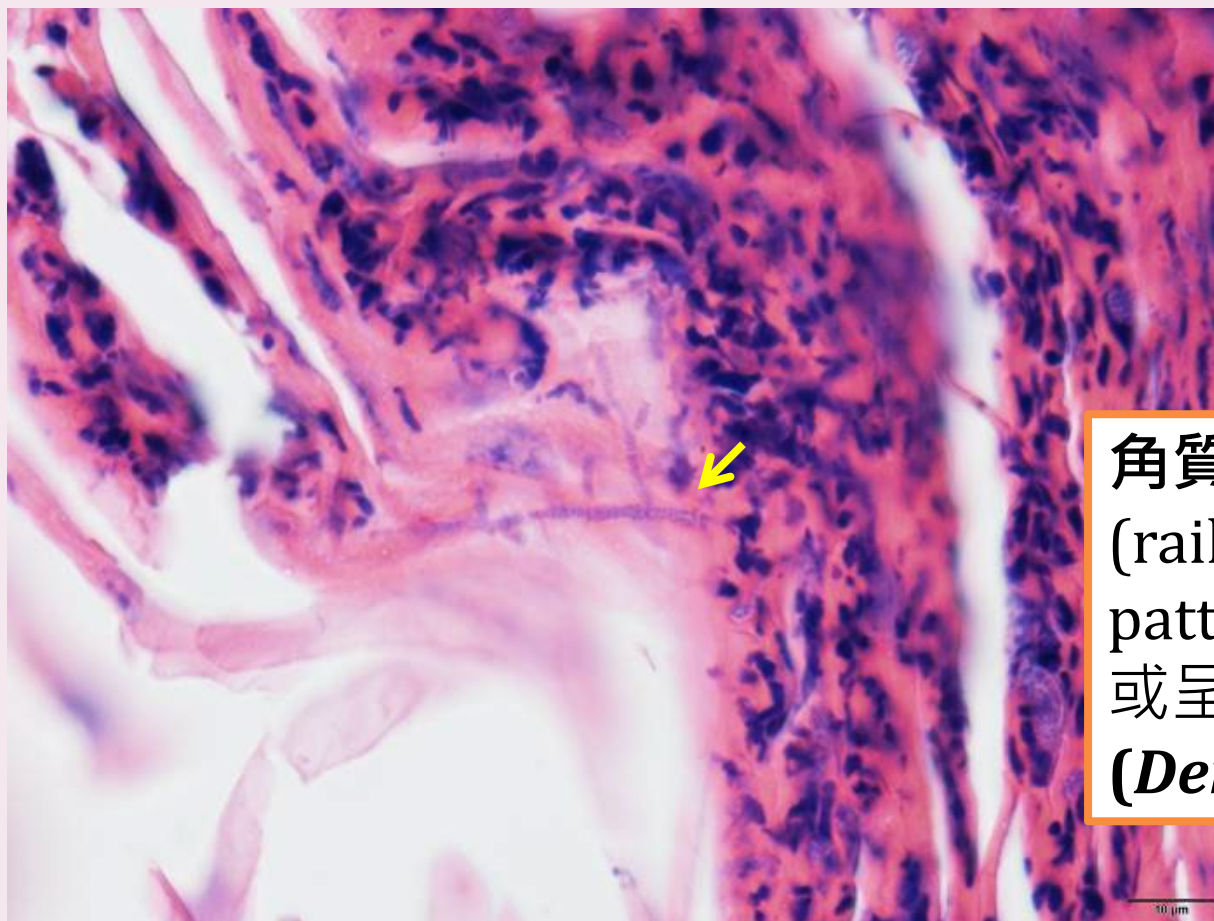
AHRI

ANIMAL HEALTH RESEARCH INSTITUTE, COUNCIL OF AGRICULTURE, REPUBLIC OF CHINA

創新、服務、生命守護

病例2

皮膚組織病理學檢查(H&E)



角質層可見鐵軌樣
(railroad track-like
pattern)鏈狀平行排列
或呈分支狀之嗜皮菌
(*Dermatophilus* spp.)



行政院農業委員會

家畜衛生試驗所

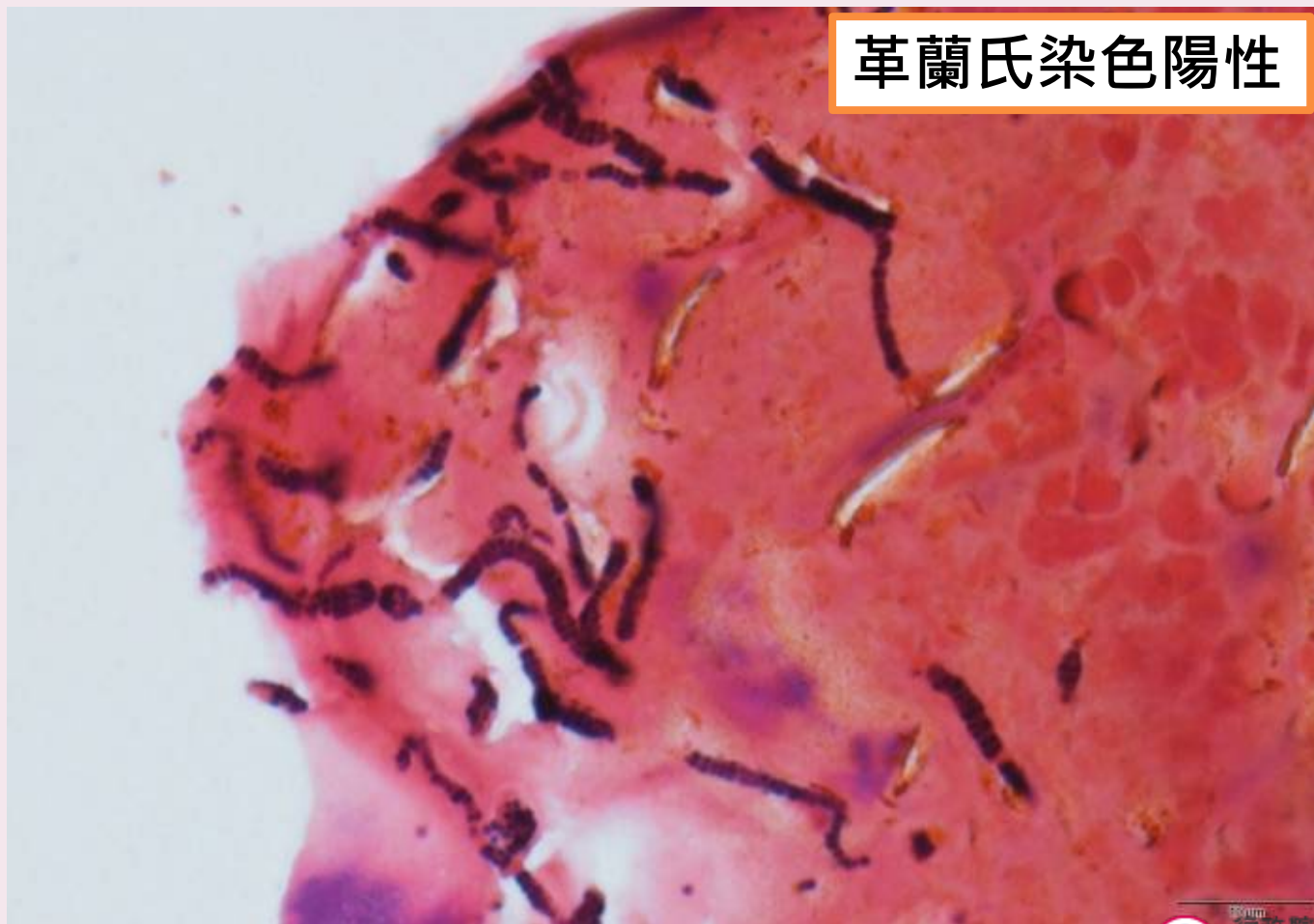
AHRI

ANIMAL HEALTH RESEARCH INSTITUTE, COUNCIL OF AGRICULTURE, TAIWAN

創新、服務、生命守護

病例2

皮膚組織病理學檢查(Gram stain)



革蘭氏染色陽性



AHRI

行政院農業委員會

家畜衛生試驗所

ANIMAL HEALTH RESEARCH INSTITUTE, COUNCIL OF AGRICULTURE, EXECUTIVE YUAN

創新、服務、生命守護

病例2

病理形態學及病因學診斷



- 皮膚：表皮炎，化膿壞死性，多發局部性，急性，嚴重，伴隨上皮角化過度及病灶區內嗜皮菌屬細菌
- Skin : **epidermatitis**, necrosuppurative, multifocal, acute, severe with **hyperkeratosis** and intralesional ***Dermatophilus spp.***

病因學：嗜皮菌症(Dermatophilosis)



AHRI

行政院農業委員會

家畜衛生試驗所

ANIMAL HEALTH RESEARCH INSTITUTE, COUNCIL OF AGRICULTURE, TAIPEI, REPUBLIC OF CHINA

創新、服務、生命守護

病例2

嗜皮菌症(Dermatophilosis)

- 又稱**Rain scald**，好發於**高溫、潮濕**的環境
- 較常見於年輕牛隻感染
- 傳染途徑：皮膚傷口(skin abrasions)感染
- 全身性多發**結痂樣皮膚病變**(crusty cutaneous lesions)、**毛髮糾結呈油漆刷狀**(paint brush appearance)
- 初期病變-**丘疹**(papule)或**小型膿包**(pustule)
- 後期病變-**黃褐色厚痂皮**(thick scabs)
- 臨床診斷：
皮膚塗抹片→ 革蘭氏染色、新甲基藍染色或Diff-Quik染色鏡檢
- 治療：肌肉注射 penicillin或oxytetracycline、碘酒消毒皮膚病灶
- 具**人畜共通感染**風險



牛結節疹之鑑別診斷 (摘錄OIE)



Differential diagnosis

Severe LSD is highly characteristic, but milder forms can be confused with the following:

- Bovine herpes mammillitis (bovine herpesvirus 2) (sometimes known as pseudo-lumpy skin disease)
- Bovine papular stomatitis (Parapoxvirus)
- Pseudocowpox (Parapoxvirus)
- Vaccinia virus and Cowpox virus (Orthopoxviruses) – uncommon and not generalised infections
- Dermatophilosis
- Demodicosis
- Insect or tick bites
- Besnoitiosis
- Rinderpest
- *Hypoderma bovis* infection
- Photosensitisation
- Urticaria
- Cutaneous tuberculosis
- Onchocercosis

資料來源：

https://www.oie.int/fileadmin/Home/eng/Animal_Health_in_the_World/docs/pdf/Disease_cards/LUMPY_SKIN_DISEASE_FINAL.pdf



行政院農業委員會

家畜衛生試驗所

ANRI SKIN_DISEASE_FINAL.pdf

創新、服務、生命守護

牛結節疹鑑別診斷 (摘錄OIE)



病毒性

疾病名	病原
假性牛結節疹 (Pseudo-lumpy skin disease) 少見發燒及淺表淋巴結腫大； 病變為圓形或卵圓形淺表皮膚斑塊	<i>Bovine herpesvirus 2 (BHV-2)</i> 註：BHV-2另可引起牛疱疹病毒乳房炎 (Bovine herpes mammillitis)，主要病徵為乳房及乳頭之潰瘍性皮膚炎
牛丘疹性口炎 (Bovine papular stomatitis) 鼻吻部及口腔周圍 侷限性病變	<i>Parapoxvirus</i> 屬之 <i>Bovine papular stomatitis virus</i>
假性牛痘 (Pseudocowpox) 乳房及乳頭侷限性病變	<i>Parapoxvirus</i> 屬之 <i>Pseudocowpox virus</i>
牛痘 (Bovine vaccinia or cowpox) 全球皆已少見	<i>Orthopoxvirus</i> 屬之 <i>Vaccinia virus</i> 和 <i>Cowpox virus</i>
牛瘟 (Rinderpest) 全球已撲滅	<i>Morbillivirus</i> 屬之 <i>Rinderpest virus</i>



行政院農業委員會

家畜衛生試驗所

ANIMAL HEALTH RESEARCH INSTITUTE, COUNCIL OF AGRICULTURE, EXECUTIVE YUAN

創新、服務、生命守護

牛結節疹鑑別診斷 (摘錄OIE)



寄生蟲性

疾病名	病原
毛囊蟲症 (Demodicosis)	<i>Demodex bovis</i> 或 <i>Demodex ghanensis</i> (蛛形綱寄生蟲)
昆蟲或蜱蟲叮咬 (Insect or tick bites)	吸血性昆蟲(庫蠓、蚊子、廢刺蠅)或蜱蟲等
貝諾孢子蟲病 (Besnoitiosis)	<i>Besnoitia besnoiti</i> (原蟲性寄生蟲)
牛蠅感染 (<i>Hypoderma bovis</i> infection)	<i>Hypoderma bovis</i> 幼蟲寄生皮下組織並形成囊腫
蟠尾絲蟲病 (Onchocercosis)	<i>Onchocerca volvulus</i> 線蟲寄生在真皮形成多發結節



AHRI

行政院農業委員會

家畜衛生試驗所

ANIMAL HEALTH RESEARCH INSTITUTE, COUNCIL OF AGRICULTURE, TAIPEI, REPUBLIC OF CHINA

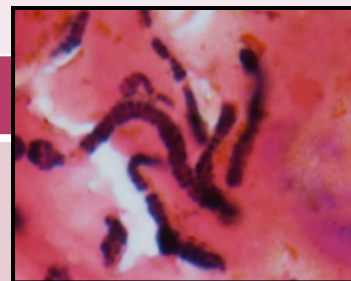
創新、服務、生命守護

牛結節疹鑑別診斷 (摘錄OIE)



細菌性及其他

疾病名	病原
嗜皮菌症 (Dermatophilosis)	<i>Dermatophilus congolensis</i>
皮膚型牛結核病 (Cutaneous tuberculosis)	<i>Mycobacterium bovis</i>
感光過敏症 (Photosensitisation)	<p>➤原發性 食入光敏性物質(金絲桃屬植物、蕎麥、苜蓿、三葉草等)或投予phenothiazine類藥物</p> <p>➤繼發性 肝臟疾病導致紫質(porphyrin)代謝異常</p>
蕁麻疹 (Urticaria)	特定抗原刺激(食物、藥物、昆蟲唾液等)引起之第一型過敏反應



行政院農業委員會

家畜衛生試驗所

ANIMAL HEALTH RESEARCH INSTITUTE, COUNCIL OF AGRICULTURE, TAIPEI, REPUBLIC OF CHINA

創新、服務、生命守護